

König / Liebich

Anatomie der Haussäugetiere

Leseprobe

[Anatomie der Haussäugetiere](#)

von [König / Liebich](#)

Herausgeber: Schattauer Verlag



<http://www.unimedica.de/b18018>

Sie finden bei [Unimedica](#) Bücher der innovativen Autoren [Brendan Brazier](#) und [Joel Fuhrmann](#) und [alles für gesunde Ernährung](#), [vegane Produkte](#) und [Superfoods](#).

Das Kopieren der Leseproben ist nicht gestattet.

Unimedica im Narayana Verlag GmbH, Blumenplatz 2, D-79400 Kandern

Tel. +49 7626 9749 700

Email info@unimedica.de

<http://www.unimedica.de>



im oberen Schulterbereich ist ebenfalls nicht vom Plexus brachialis abhängig. Deren Innervation erfolgt durch Rami dorsales bzw. ventrales der Hals- bzw. Thorakalnerven. Die Äste des Armgeflechts weisen im Allgemeinen **gemischte Faserqualitäten** auf, da sie neben **zerebrospinalen Fasern** aus dem Rückenmark auch **vegetative** aus dem **Ganglion stellatum** erhalten, das am Brusteingang in Höhe der 1. Rippe liegt (s. S. 561, Abb. 14-79).

Der **Plexus brachialis** liegt kranial der 1. Rippe zwischen dem M. longus colli und den Mm. scaleni. Die **Wurzeln des Armgeflechts (Radices plexus brachialis)** treten zwischen dem M. scalenus medius und dem M. scalenus ventralis an die mediale Fläche der Schulter (Tab. 14-3ff.). Allein bei Fleischfressern erfolgt der Übertritt ventral des M. scalenus medius. Einige Äste des Plexus brachialis sind klinisch wenig bedeutsam und besitzen an der seitlichen Brustwand ein nur begrenztes Verzweigungsareal. Sie sollen deshalb lediglich kurze Erwähnung finden.

Man kann in dieser Gruppe nachfolgende Nerven zusammenfassen (Abb. 14-60 u. Tab. 14-3):

- N. thoracicus longus,
- N. thoracodorsalis,
- N. thoracicus lateralis,
- Nn. pectorales cranialis et caudalis und
- Nn. subscapulares.

Der **N. thoracicus longus** verläuft als breiter Nervenstrang horizontal auf der Lateralfläche der Pars thoracica des M. serratus ventralis kaudal und innerviert diesen Muskel. Die Pars cervicalis dieses Muskels wird von Halssegmentalnerven innerviert.

Der **N. thoracodorsalis** entspringt aus dem letzten Halssegmentalnerv (C₈), verläuft kaudal, kreuzt den M. teres major und verzweigt sich auf der Medialfläche des M. latissimus dorsi.

Der **N. thoracicus lateralis** entspringt kaudalen Abschnitten des Plexus (C₈ und Th₁), verläuft entlang des M. latissimus dorsi und verzweigt sich im M. cutaneus trunci. Er gibt auch Äste ab, die sich mit nahe gelegenen Interkostalnerven zum **N. intercostobrachialis** vereinigen. Letzterer versorgt mit feinsten Geflechten ein Hautgebiet kaudal des M. triceps brachii und ventrale Anteile der Brust- und

Bauchhaut. Sensible Fasern entspringen dabei den Interkostalnerven.

Die **Nn. pectorales craniales** und **caudales** entspringen vorderen Abschnitten des Armgeflechts und innervieren die Mm. pectorales. Die kranialen Äste versorgen den M. pectoralis superficialis und bei Ungulaten den M. subclavius.

Die Nn. pectorales caudales ziehen kaudoventral zum tiefen Brustmuskel. Die frühere Bezeichnung **N. thoracoventralis** drückt den Verlauf dieses Nervs besser aus. Die **Nn. subscapulares** gehen einzeln oder als Geflecht mehrerer feiner Äste aus kranialen Anteilen des Plexus brachialis hervor und innervieren den kranialen und mittleren Abschnitt des M. subscapularis. Die drei nachfolgend angeführten Nerven des Armgeflechts erreichen die Gliedmaßen spitze **nicht**, sind aber für die Funktion der Schultergliedmaße von großer Bedeutung (Abb. 14-60 u. 64 u. Tab. 14-2 u. 4):

- N. suprascapularis,
- N. musculocutaneus,
- N. axillaris.

Nervus suprascapularis

Der N. suprascapularis (Abb. 14-60) verläuft zwischen dem M. subscapularis und dem M. supraspinatus von medial seitwärts. Dabei umrundet er den kranialen Rand des Collum scapulae und innerviert die beiden lateral am Schulterblatt gelegenen Muskeln, den M. supraspinatus und den M. infraspinatus.

Wegen seines Verlaufs in Knochennähe kann es bei **Frakturen** zur **Supraskapularislähmung** kommen. Es folgten Lähmung und Atrophie der beiden von ihm innervierten Muskeln. In stehender Position erscheint das Schultergelenk lateral verlagert, was als »Abblatten« bekannt ist. Während der Vorwärtsbewegung kommt es zum Schulter schleifen. Im englischen Sprachraum wird die Atrophie der Mm. supraspinatus und infraspinatus als »sweeny« bezeichnet. Die Ursache der Supraskapularislähmung kann ein Trauma (Umkippen nach Ausrutschen auf dem Eis) oder eine Überdehnung des Nervs bei gewaltsamer Kaudalverlagerung der Schulter (Zusammenstoß) sein. Die Erkrankung kommt vor allem beim Pferd vor.

Tab. 14-3. Zusammenfassung der Innervationsgebiete der Nerven des Plexus brachialis, die die seitliche Brustwand versorgen.

Nerv	motorisch	sensibel
Nn. pectorales craniales	M. pectoralis superficialis, M. subclavius	
Nn. pectorales caudales	M. pectoralis profundus	
N. thoracicus longus	M. serratus ventralis thoracis	
N. thoracodorsalis	M. latissimus dorsi	
N. thoracicus lateralis	M. cutaneus trunci	Haut seitlich am Thorax und über dem M. triceps brachii
N. intercostobrachialis	M. cutaneus trunci	Haut seitlich am Thorax und über dem M. triceps brachii

Anmerkung: Die Nerven des Plexus brachialis sind maximal gemischt. Sie enthalten sowohl motorische, sensible als auch vegetative Fasern.

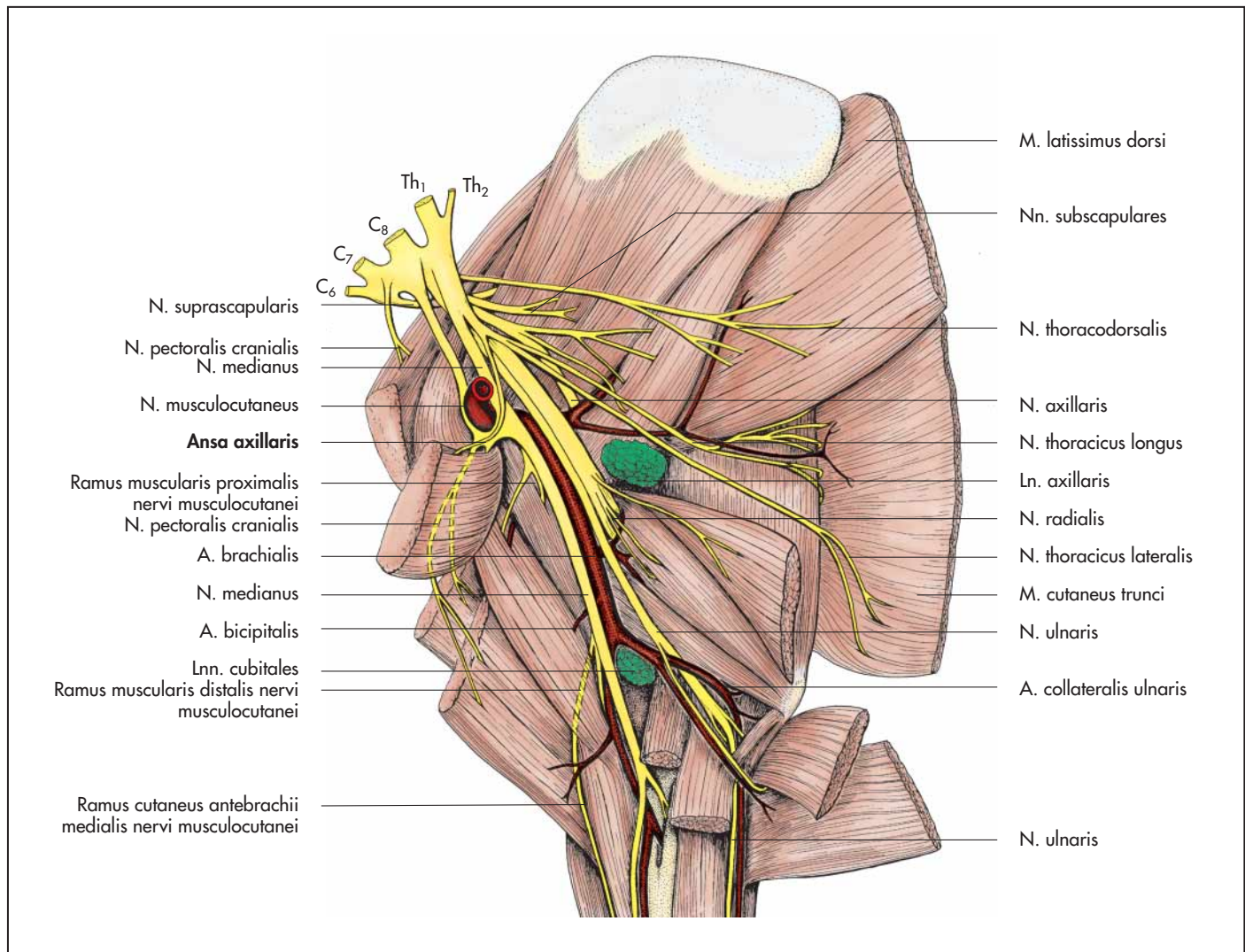


Abb. 14-60. Topographie des Plexus brachialis der rechten Vordergliedmaße des Pferdes (Medialansicht).

Tab. 14-4. Zusammenfassung der Innervationsgebiete der Nerven des Plexus brachialis, die die proximalen Muskeln der Schultergliedmaße versorgen.

Nerv	motorisch	sensibel
N. suprascapularis	M. supraspinatus, M. infraspinatus	
N. axillaris	Beuger des Schultergelenks: M. deltoideus, M. teres major, M. teres minor, M. cleidobrachialis	Haut an der Vorderfläche des Unterarms
Nn. subscapulares	M. subscapularis	
N. musculocutaneus	M. coracobrachialis, M. biceps brachii, M. brachialis (zum Teil)	Haut medial am Unterarm

Anmerkung: Die Nerven des Plexus brachialis sind maximal gemischt. Sie enthalten sowohl motorische, sensible als auch vegetative Fasern.

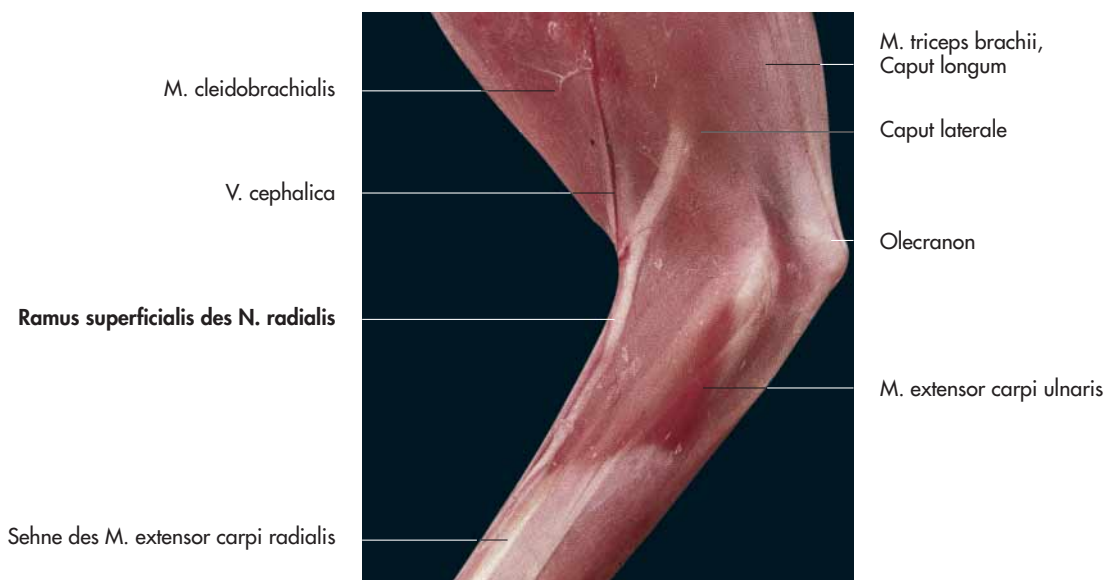


Abb. 14-61. Linke Vordergliedmaße einer Katze zur Darstellung der oberflächlichen Lage des N. radialis (Lateralansicht).

Nervus musculocutaneus

Der **N. musculocutaneus** (Abb. 14-60, 62 u. 64) entspringt kaudal des N. suprascapularis und verläuft parallel zum N. medianus. Er tauscht bei Wiederkäuern und Pferd Fasern mit dem **N. medianus** aus, die um die **A. axillaris** verlaufen und als **Ansa axillaris** bekannt sind. Im **proximalen Abschnitt** des Humerus entlässt er den **Ramus muscularis proximalis**, der zwischen Humerus und dem M. coracobrachialis kranial zieht. Dieser Ast innerviert den M. coracobrachialis und den M. biceps brachii. Im distalen Drittel des Oberarms trennt sich der fortlaufende Abschnitt des N. musculocutaneus vom N. medianus. Er versorgt den M. brachialis und ein mediales Hautfeld am Unterarm (N. cutaneus antebrachii medialis) (Abb. 14-67).

Selten können **Läsionen** des N. musculocutaneus zu **Lähmungen** führen. Nachdem aber der M. brachialis zum Teil auch vom N. radialis versorgt wird, können Beugebewegungen des Ellenbogengelenks trotz Lähmung des N. musculocutaneus ausgeglichen werden. Die Diagnose kann durch den Sensibilitätsausfall eines Hautfeldes medial am Unterarm erhärtet werden.

Nervus axillaris

Der N. axillaris verläuft in der Schultergelenkbeuge von medial seitwärts (Abb. 14-60 u. 64). Auf der medialen Seite innerviert er den M. teres major und das kaudale Drittel des M. subscapularis. Weiterhin versorgt er den M. capsularis des Schultergelenks, den M. teres minor, verzweigt sich dann im M. deltoideus und gibt einen Ast an den M. cleidobrachialis ab. Sein Hautast (N. cutaneus antebrachii cranialis) gelangt am Ventralrand des M. deltoideus in subkutane Lage und innerviert ein Gebiet kranial am Ober- und Unterarm (Abb. 14-63 u. Tab. 14-5).

Die letzten drei Nerven des Armgeflechts **erreichen die Gliedmaßen spitze** (Abb. 14-60, 64ff. u. Tab. 14-2 u. 6). Es sind dies der:

- N. radialis,
- N. medianus,
- N. ulnaris.

Nervus radialis

Der N. radialis erhält seine Fasern zum größten Teil aus C₈. Er ist der **umfangreichste Ast des Plexus brachialis** und besitzt dementsprechend auch das **größte Innervationsgebiet**. Er innerviert sämtliche **Strecker der Vordergliedmaße**, mit Ausnahme derer des Schultergelenks (**Streckerernerv**). Außerdem versorgt er ein Hautgebiet lateral am Antebrachium, das sich tierartlich unterschiedlich bis distal des Karpus (Pferd) oder bis zur Zehenspitze (andere Haussäugetiere) ausdehnt (Abb. 14-61, 63 u. 64ff.).

Der N. radialis verläuft zunächst parallel und kaudal der A. brachialis. Im proximalen Drittel vom Oberarm zieht er zwischen dem Caput longum und dem Caput mediale des M. triceps brachii lateral, wobei er auf dem M. brachialis zu liegen kommt.

Im Oberarmbereich zweigen Äste an die Strecker des Ellbogengelenks (M. triceps brachii, M. tensor fasciae antebrachii und M. anconaeus) ab. Fasern vom N. radialis erreichen auch den M. brachialis. Im distalen Drittel des Oberarms zieht er seitlich über den Humerus. An dieser Stelle kann er durch Gewalteinwirkung geschädigt werden. In diesem Bereich entlässt der N. radialis seinen Hautast (**N. cutaneus antebrachii lateralis** seu **Ramus superficialis**), der die Haut seitlich am Unterarm versorgt (Abb. 14-63 u. 67).

Die Ursache der **Radialislähmung** kann an verschiedenen Stellen zu finden sein. Bei einem **Schleudertrauma** in Höhe von C₈, beispielsweise nach einem Verkehrsunfall, kann es zu einem Abriss der Wurzeln des N. radialis aus dem Rückenmark kommen. In diesem Fall sind für gewöhnlich auch andere Äste des Plexus brachialis betroffen, die Nerven können sich nicht mehr regenerieren.

Wird der N. radialis in Höhe seines Eintritts in den **M. triceps brachii** geschädigt, fällt die Streckbewegung des Ellbogengelenks, aber auch die des Karpalgelenks und der Zehengelenke aus. Der betroffene Patient kann das Ellbogengelenk nicht mehr belasten, das Tier bricht in diesem Gelenk zusammen und schleift die Vordergliedmaße nach.

Bei einer Verletzung des N. radialis in Höhe des **distalen Humerusdrittels** entfällt die Wirkung der Karpal- und der Zehestrecker (M. extensor carpi radialis, M. extensor carpi ulnaris und M. abductor digiti I longus sowie M. extensor digitorum communis und M.

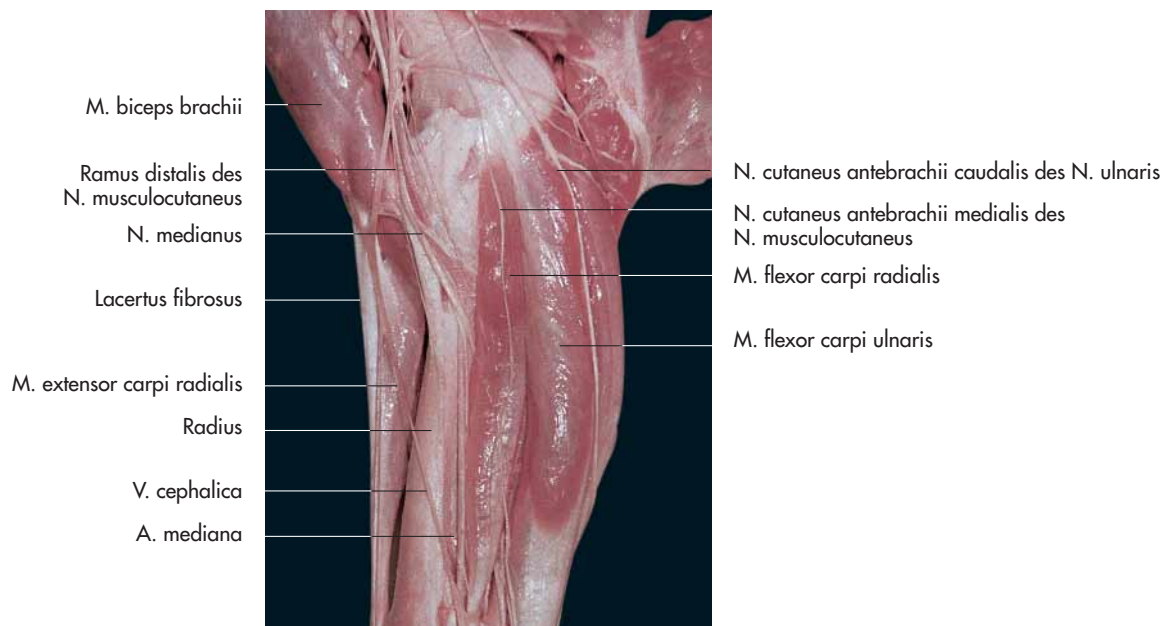


Abb. 14-62. Hautnerven am Unterarm der rechten Vordergliedmaße eines Pferdes (Medialansicht), Präparat Dr. R. Macher, Wien.

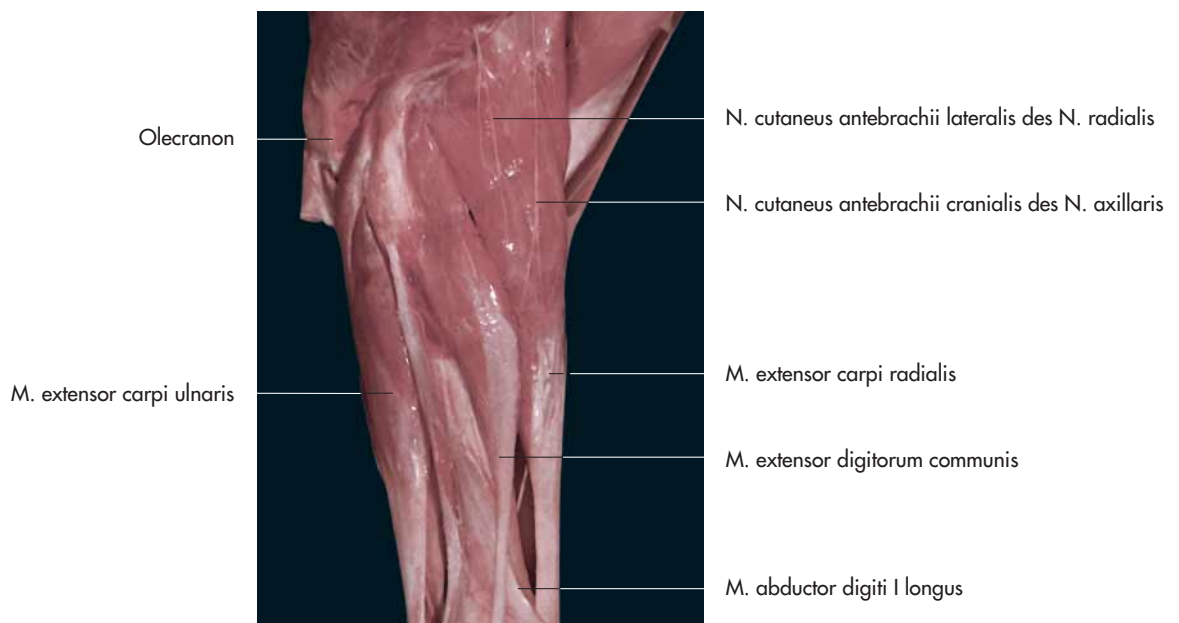


Abb. 14-63. Hautnerven am Unterarm der rechten Vordergliedmaße eines Pferdes (Lateralansicht), Präparat Dr. R. Macher, Wien.

extensor digitorum lateralis). Das Tier überkötet, es stützt sich auf die Dorsalfäche der Zehe.

Nervus medianus

Der N. medianus verläuft anfangs zusammen mit dem N. ulnaris medial am Oberarm (Abb. 14-60, 64, 67 u. Tab. 14-5). In Höhe des Ellbogengelenks zieht er zwischen dem M. pronator teres und dem medialen Kollateralband, bei der Katze durch das Foramen supracondylare. Der N. medianus innerviert den M. flexor carpi radialis und beteiligt sich, zusammen mit dem N. ulnaris, an der Innervation des M. flexor digitorum profundus und des M. flexor digitorum superficialis. Zusammen mit dem N. ulnaris innerviert er die Zehen (Abb. 14-65 u. 66). Er teilt sich über dem Karpalgelenk in zwei Palmarnerven (N. metacarpeus palmaris medialis und lateralis).

Nervus ulnaris

Der N. ulnaris verläuft gemeinsam mit dem N. medianus kaudal der A. brachialis auf der medialen Seite des Oberarms (Abb. 14-60 u. 64). In Höhe des Ellbogengelenks zieht er kaudal (Tab. 14-5). Bedeckt vom Caput ulnare des M. flexor carpi ulnaris verläuft er in der Ulnarisrinne kaudal am Unterarm.

In seinem proximalen Verlaufsabschnitt entlässt der N. ulnaris einen Hautast (N. cutaneus antebrachii caudalis), der die Haut kaudal am Antebrachium innerviert (Abb. 14-62). Proximal am Antebrachium entlässt er Äste für den M. flexor carpi ulnaris und, zur gemeinsamen Innervation mit dem N. medianus, Zweige für den M. flexor digitorum profundus und den M. flexor digitorum superficialis. Proximal vom Os carpi accessorium spaltet sich der Ramus dorsalis vom N. ulnaris ab, der dorsal an die lateral gelege-

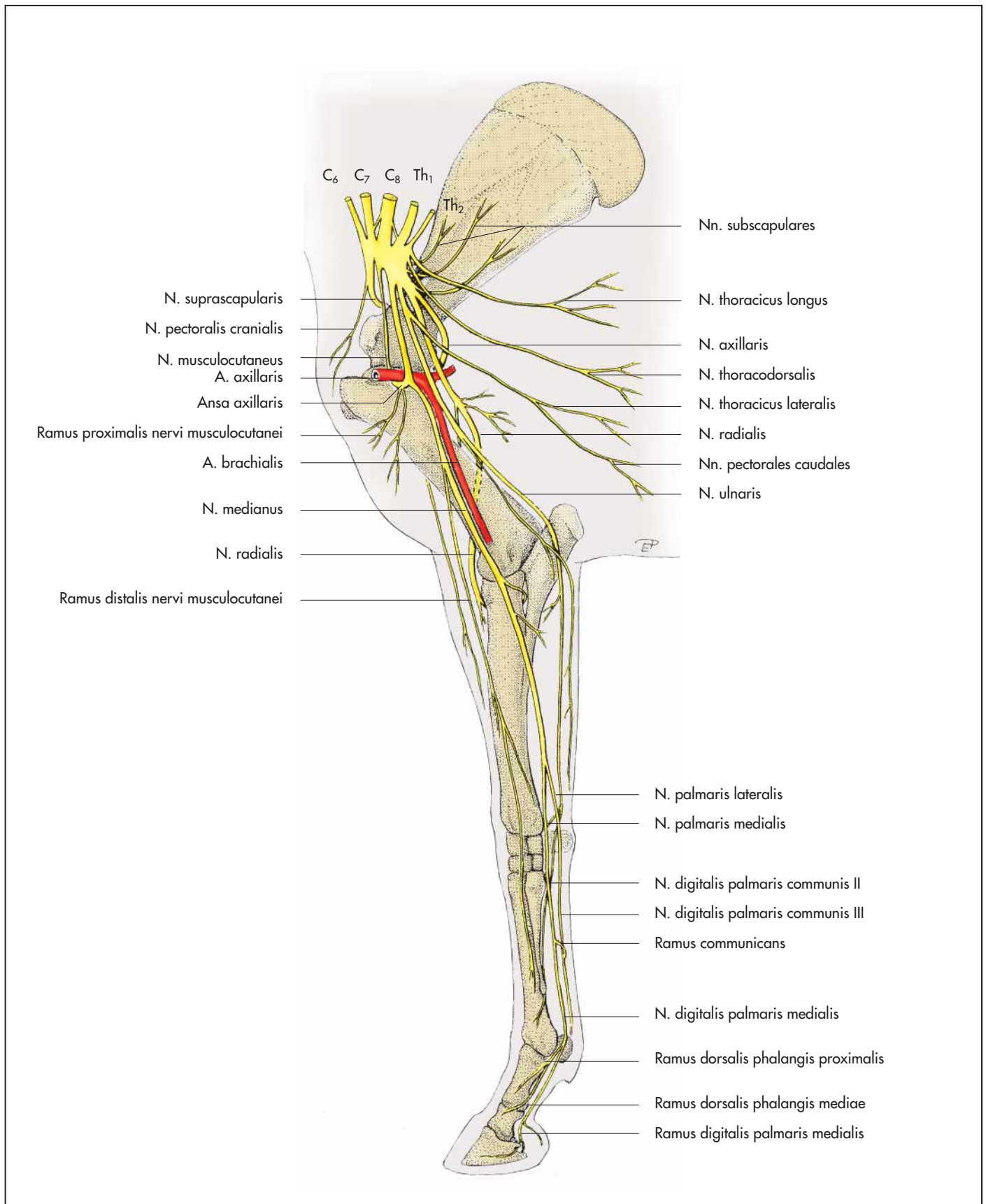


Abb. 14-64. Lagebeziehungen des Plexus brachialis und seiner Äste an der rechten Vordergliedmaße des Pferdes (Medialansicht), nach Ellenberger und Baum, 1943.

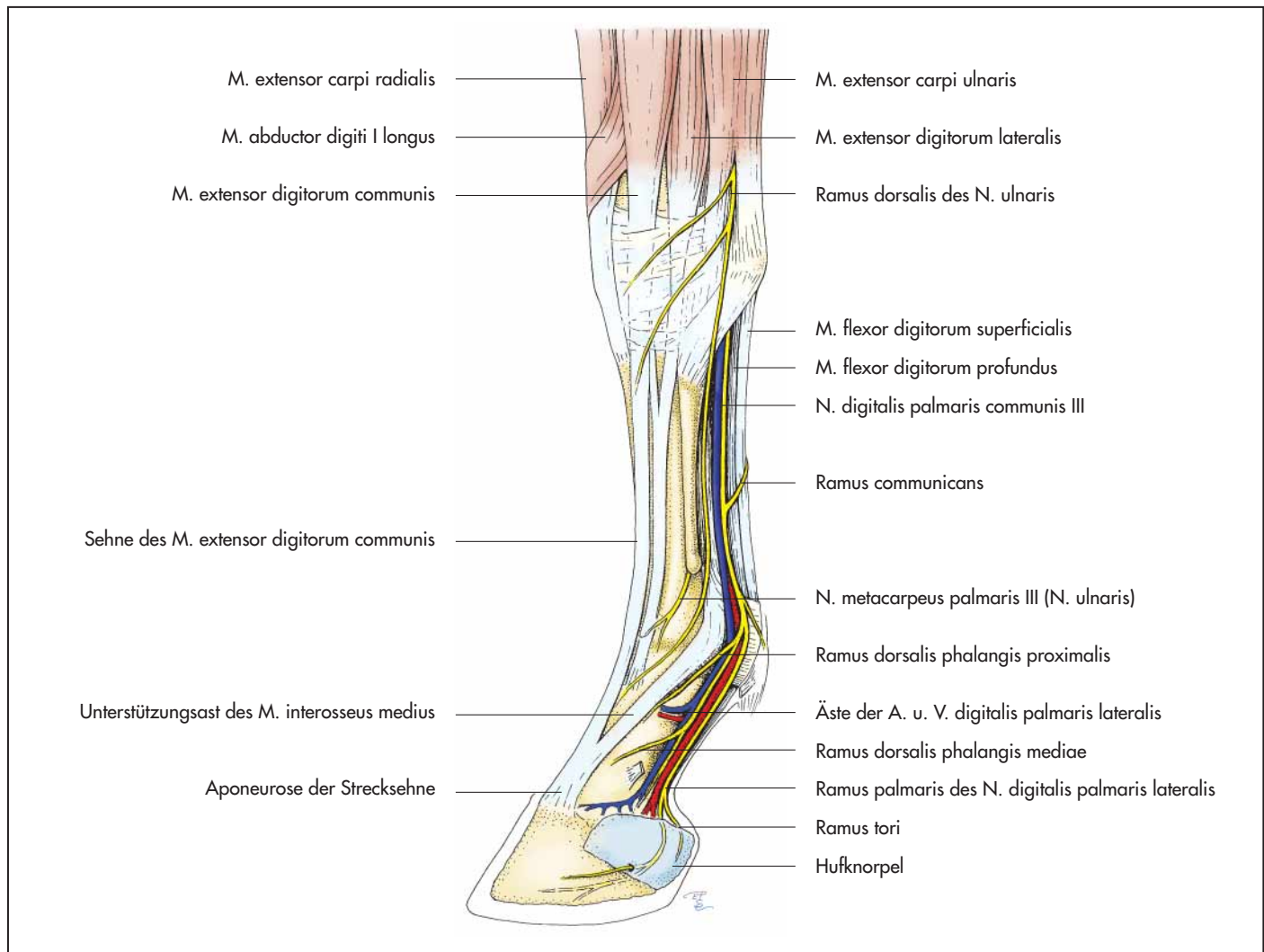


Abb. 14-65. Topographie der Zehe an der linken Vordergliedmaße des Pferdes (Lateralansicht, die Sehne des Sporns ist nicht eingezeichnet).

ne Zehe zieht (Wiederkäuer) und die Haut innerviert. Der fortlaufende Stamm des N. ulnaris verläuft durch den Karpaltunnel und verbindet sich mit dem **N. palmaris lateralis des N. medianus**. Er innerviert den M. interosseus medius (**Ramus profundus**) und gemeinsam mit dem N. medianus die Zehen (Abb. 14-65 u. 66).

Tab. 14-5. Innervation der Gelenke an der Vordergliedmaße.

Gelenke	Nerven
Schultergelenk	N. axillaris, N. suprascapularis
Ellbogengelenk und Karpalgelenk	N. medianus, N. ulnaris
Fesselgelenk und Zehengelenke	Nn. palmares, Nn. digitales

Nerven an den Vorderzehen

An jeder Zehe ist, außer beim Pferd, dorsal je ein **N. digitalis dorsalis proprius axialis** und **abaxialis** ausgebildet. Für die am weitesten lateral gelegene Zehe stammt der N. digitalis dorsalis proprius abaxialis vom N. ulnaris, alle anderen dorsalen Zehennerven sind Endäste des Ramus superficialis des N. radialis (Abb. 14-65 bis 67 u. Tab. 14-5). Die palmare Seite jeder Zehe wird von einem **N. digitalis palmaris proprius axialis** und **abaxialis** innerviert. Dabei gelangen zur vierten und fünften Zehe lateral gelegene Endäste des N. ulnaris. Für die Innervation der ersten, zweiten und dritten Zehe verzweigt sich der N. medianus.

Für praktische Belange ist wichtig zu wissen, dass im Prinzip jede Zehe von vier Zehennerven innerviert wird: zwei dorsale und zwei palmare.

Zehennerven des Pferdes

Proximal des Karpalgelenks teilt sich der N. medianus in den **N. palmaris medialis** und den **N. palmaris lateralis**. Zum **N. palmaris lateralis** gesellt sich der Ramus palmaris des N. ulnaris hinzu. In Höhe des Karpalgelenks entlässt der N. palmaris lateralis den **Ramus profundus** zur Innervation des M. interosseus medius. Die Palmarnerven verlaufen medial und lateral zwischen dem M. inter-

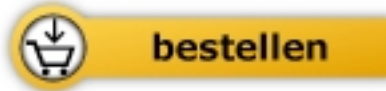

König / Liebich

[Anatomie der Haussäugetiere](#)

Lehrbuch und Farbatlas für Studium und Praxis + Online-Bildatbank: 1000 ergänzende Abbildungen und Texte

812 Seiten, geb.
erschienen 2014



Mehr Bücher zu gesund leben und gesunder Ernährung www.unimedica.de